

Granuloma piogenico gigante della regione vulvare in adolescente


E. Sammarco, O. Ametrano, F. Esposito, F. Barbato, M. Zamparelli

AORN Santobono-Pausilipon - Napoli

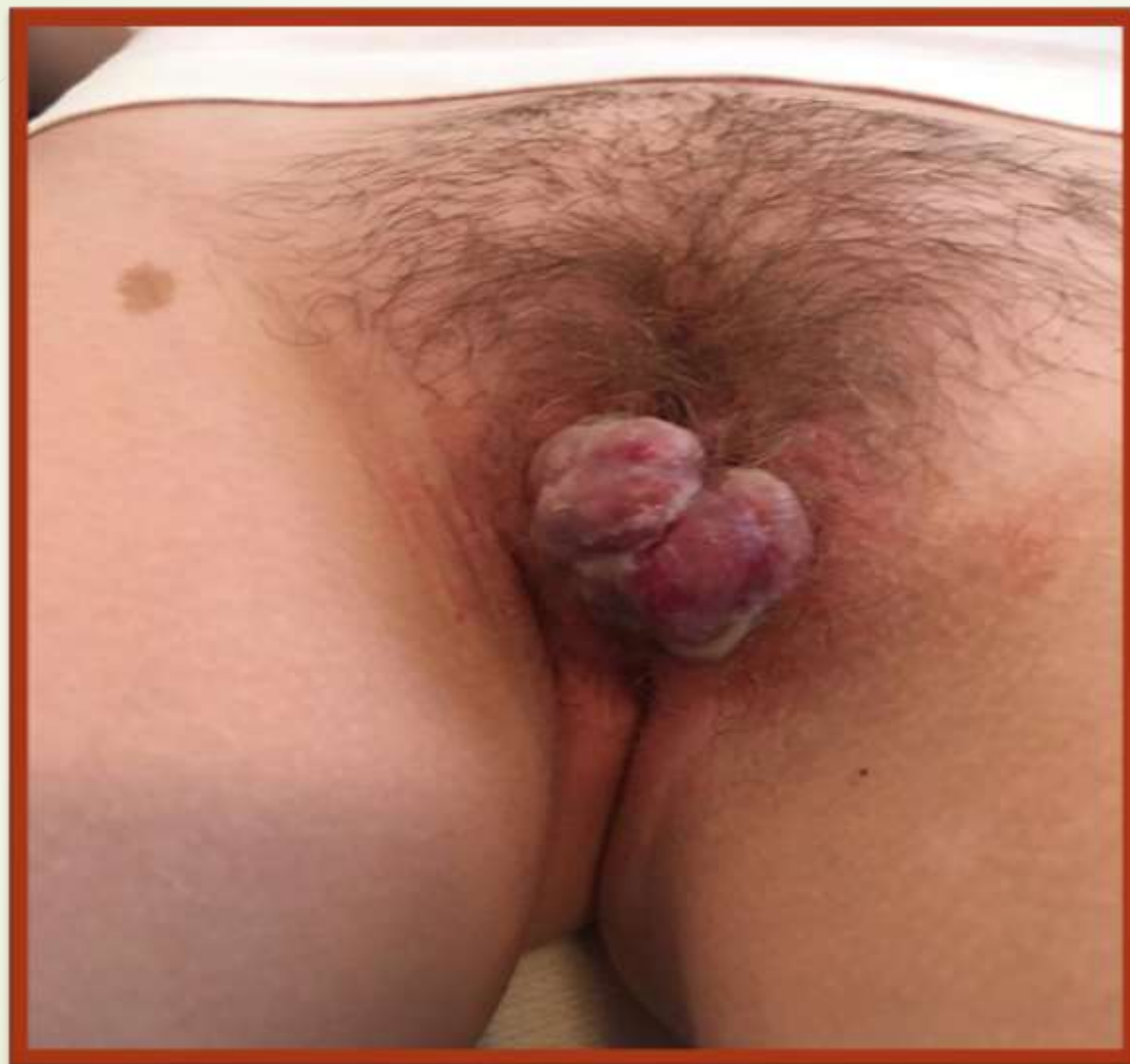



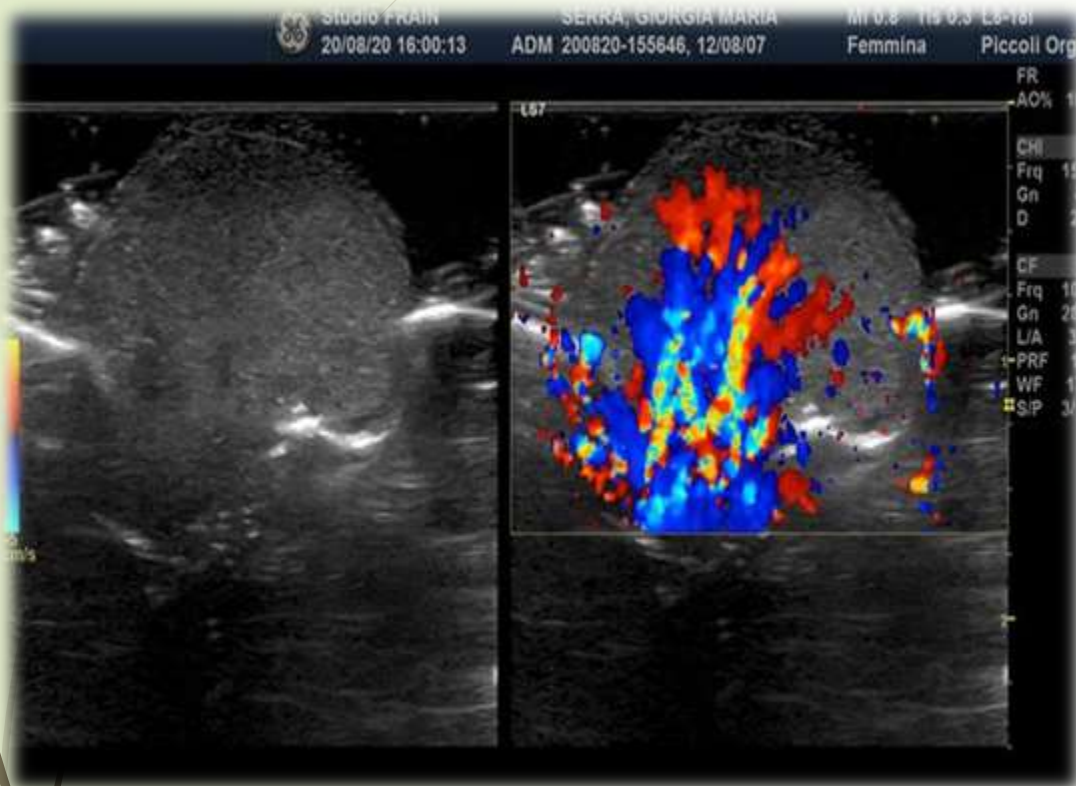
SARA 13 ANNI

- Lesione polipoide multilobata eritemato-violacea ulcerata sanguinante dei genitali esterni di circa 4 cm
 - Rapida crescita
 - Nulla da segnalare all'anamnesi patologica remota
 - Esami ematochimici nella norma
- 

clinica



EcoColorDoppler

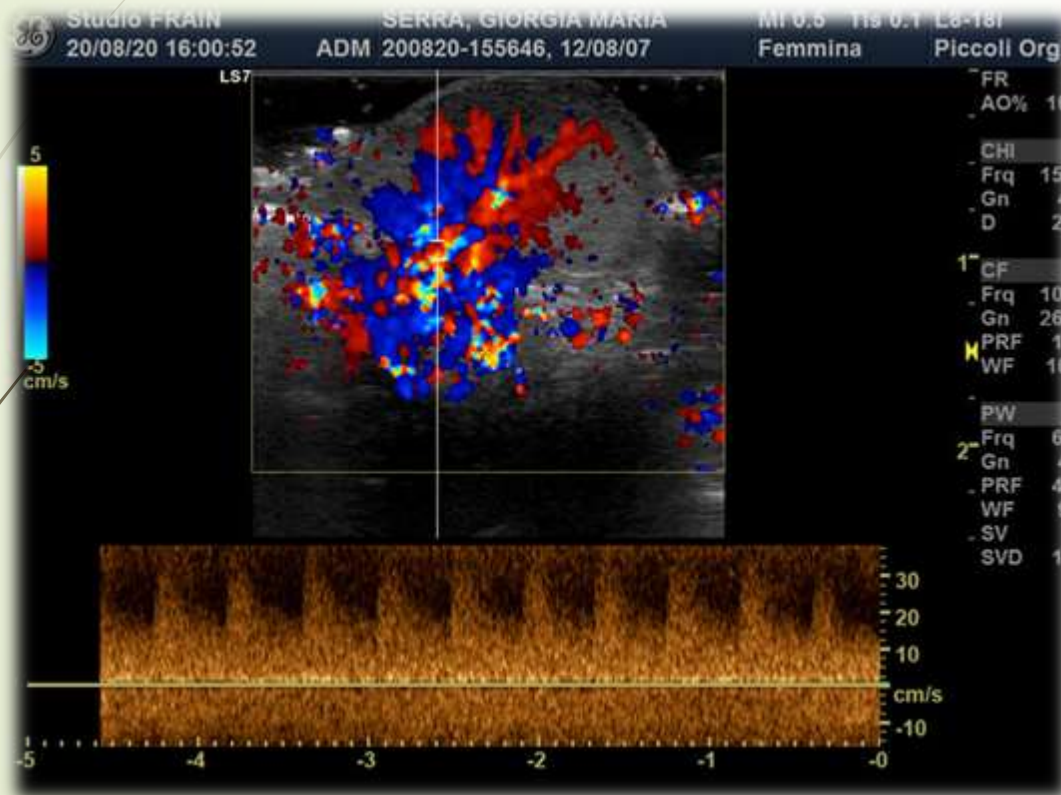


Lesione polipoide adesa al tessuto sottocutaneo da un peduncolo di 6mm. Ecostruttura prevalentemente ipoecogena delle dimensioni di 18x16x15mm

Al controllo ColorDoppler :altissima densità di poli vascolari con distribuzione uniforme

La vascolarizzazione della lesione prende origine da un fascio di strutture vascolari che decorrono nel contesto di gran parte del grande labbro per poi rifornire la lesione attraverso il peduncolo di ancoraggio

EcoColorDoppler

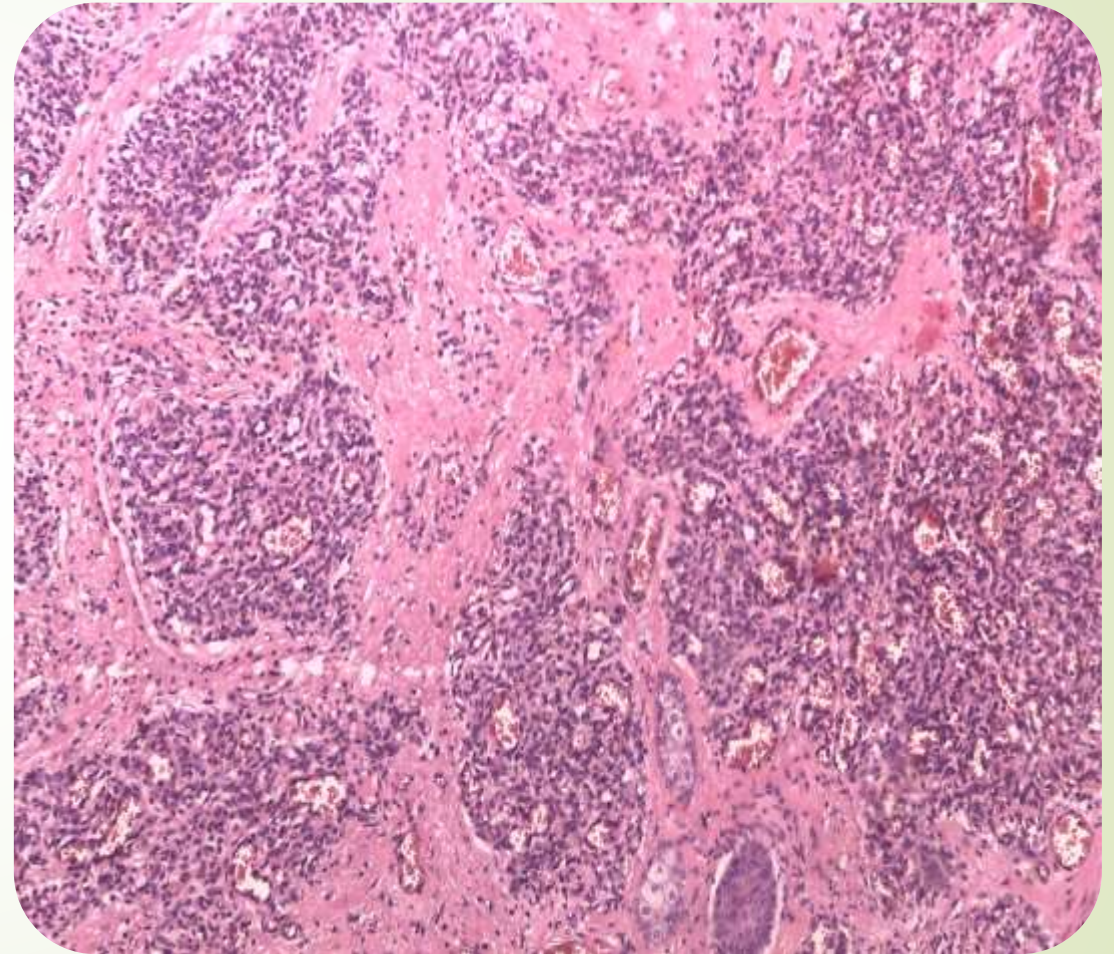


Anomalia vascolare ad alto flusso la cui precisa classificazione non appare discriminabile all'EcoColorDoppler

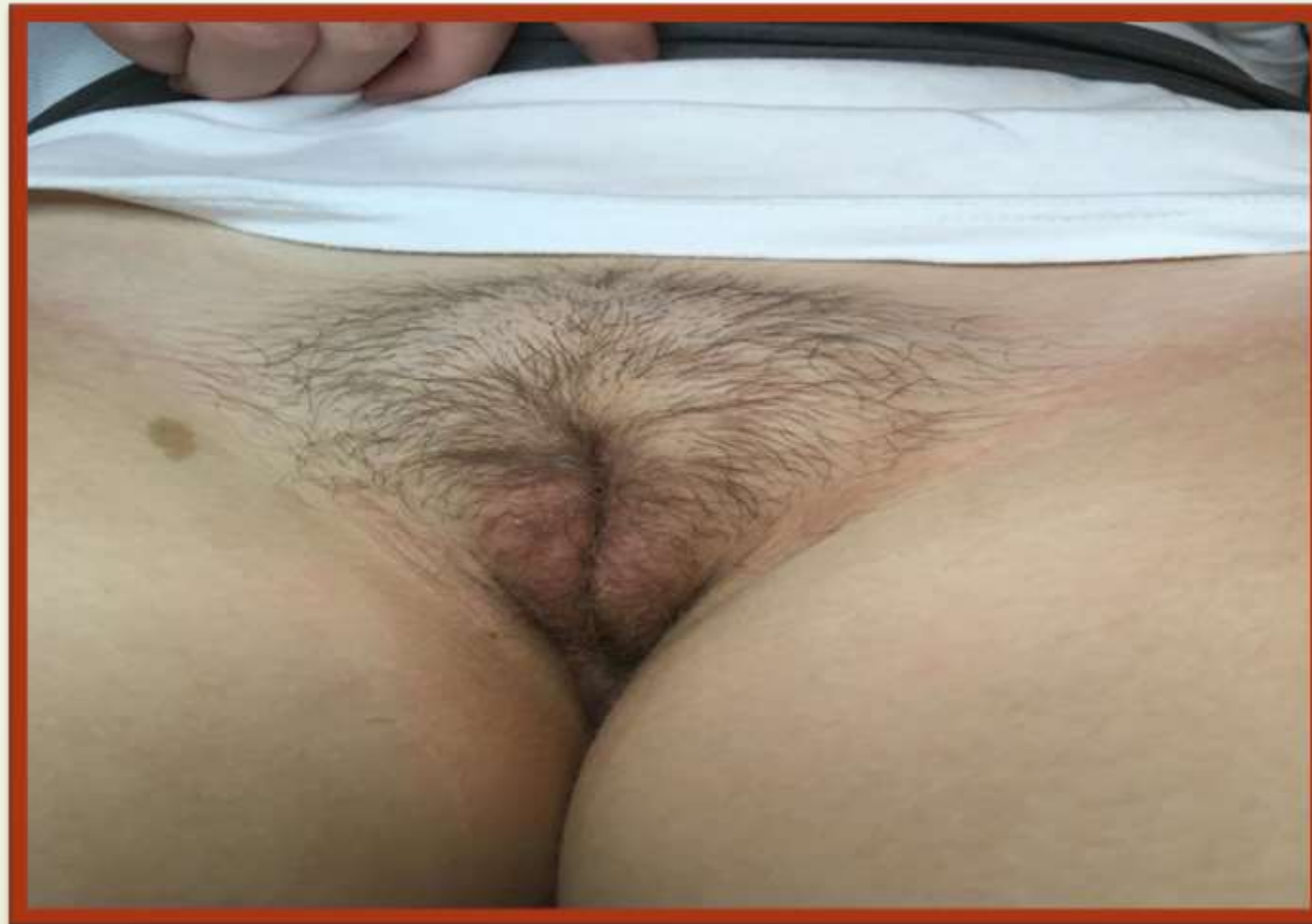Esame istologico

Formazione polipoide di natura vascolare caratterizzata da piccoli capillari a lume beante
CD31+, CD34+, FVIII+, GLUT-, SMA+

Reperto compatibile con angioma capillare lobulare :granuloma piogenico estesamente ulcerato.



6 mesi dall'asportazione



Definizione- patogenesi - clinica

- ▶ Proliferazione vascolare benigna della cute e più raramente delle mucose
- ▶ L'etiopatogenesi non è del tutto chiara, tuttavia, la lesione viene considerata una malformazione vascolare iperproliferativa responsiva a vari stimoli meccanico/irritativi indotta da fattori di crescita angiogenici e citochine
- ▶ Solitamente si presenta come lesione singola multilobulata o pedunculata di colore rosso intenso localizzata al volto, tronco, arti più raramente ai genitali




Diagnosi differenziale della sede genitale

- Verruche
- Condilomi giganti
- Papulosi Bowenoide
 - Tufted angioma
- Angiomatosi bacillare



Conclusioni

- Localizzazione genitale rara, per sede ed età
 - Diagnosi differenziale con altre patologie
 - Rapida crescita e sanguinamento copioso
- 



**FINE
GRAZIE PER
L'ATTENZIONE**

