


Emangiomi della regione del pannolino

Cavalli R
UOC Dermatologia Pediatrica
Dipartimento Donna -Bambino-Neonato
Fondazione IRCCS Cà Granda “Ospedale
Maggiore»
Policlinico Milano

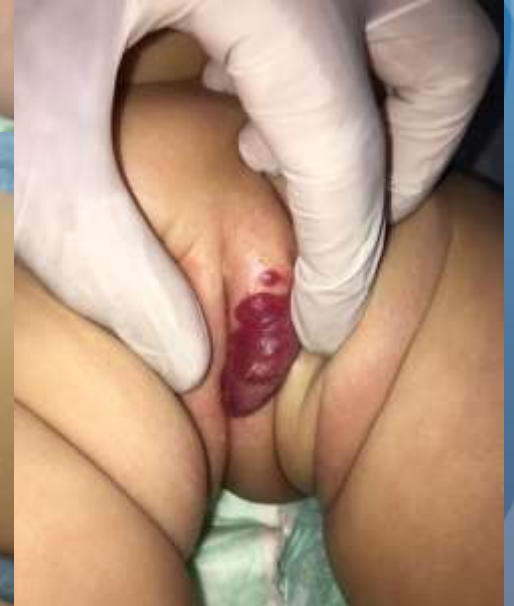
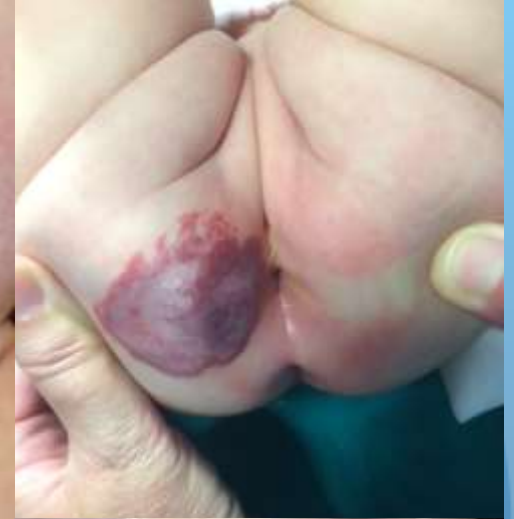
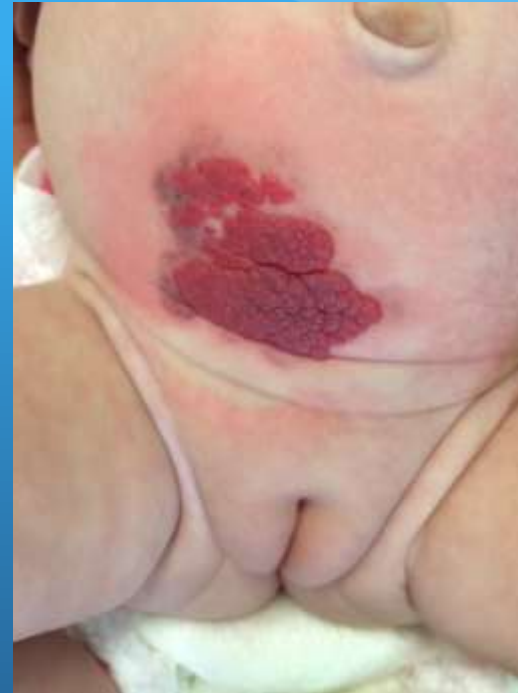L'area del pannolino è tra le aree più comuni d'insorgenza degli IH e considerata come tra le più a rischio di complicanze come ulcerazioni ed esiti cicatriziali

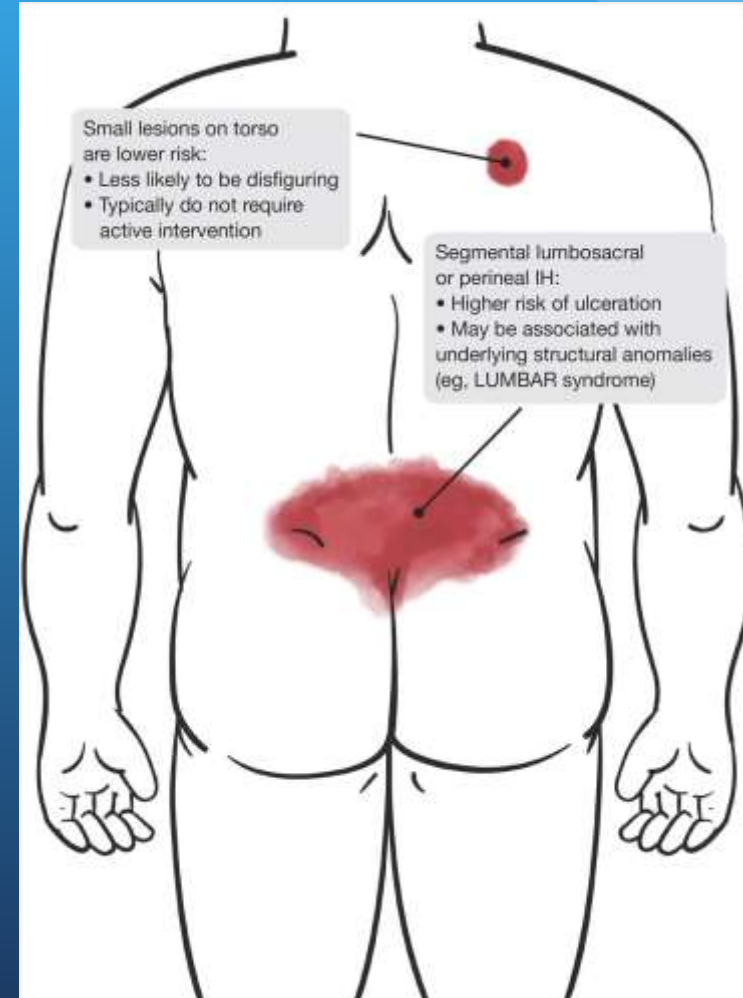
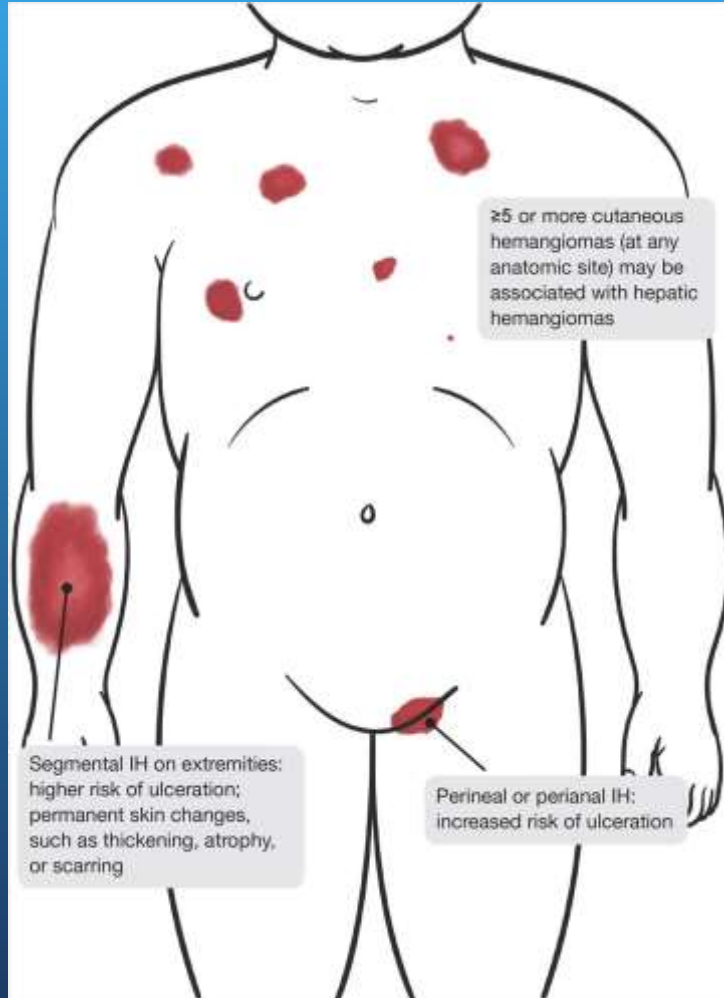


Emangiomi area del pannolino

- *L'emangioma viene analizzato osservando :*
- Sede interessata
- Morfologia (focale multiplo segmentale indeterminato)
- Presentazione clinica (superficiale, misto, sottocutaneo)
- Dimensioni
- Fase evolutiva

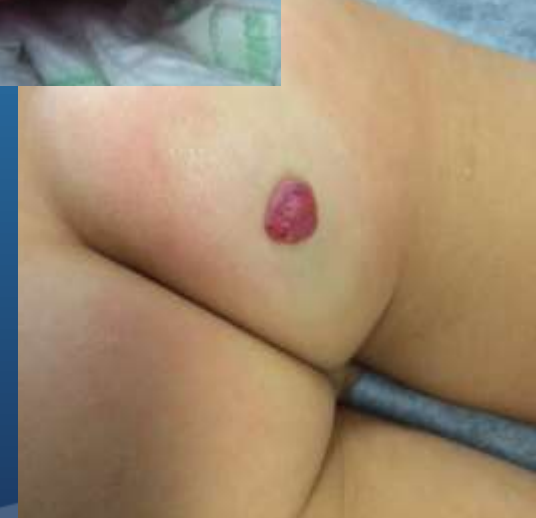
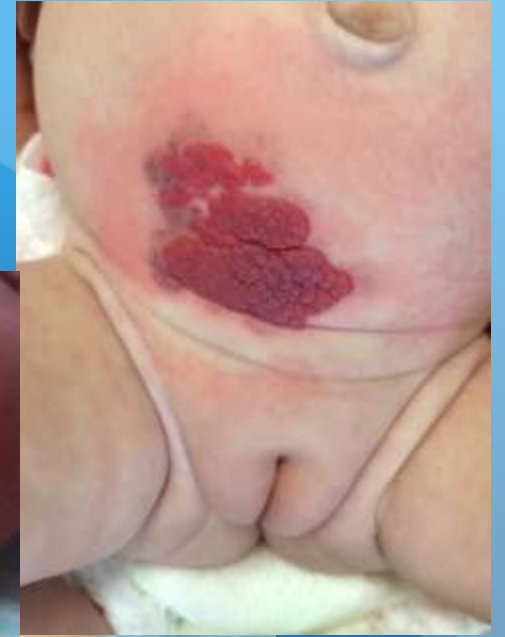
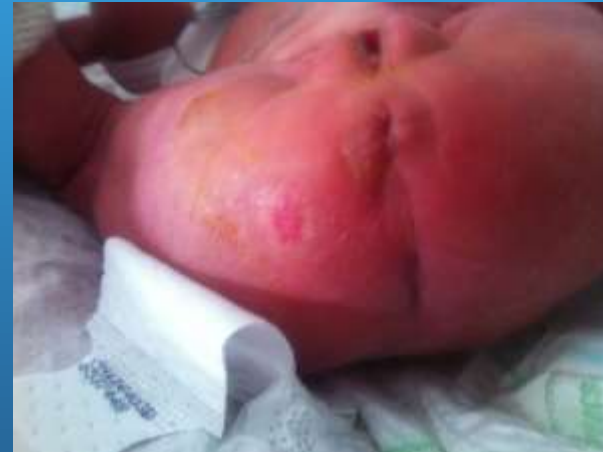Emangiomi area del pannolino : quando intervenire.....

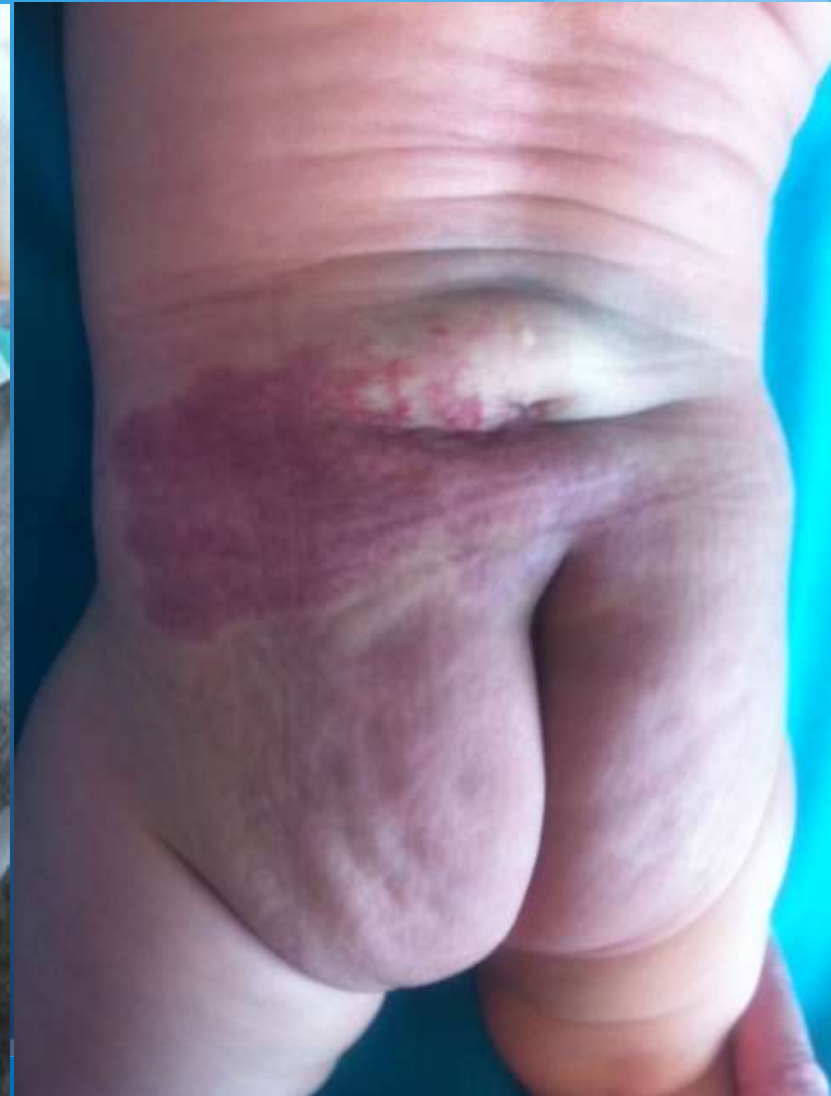
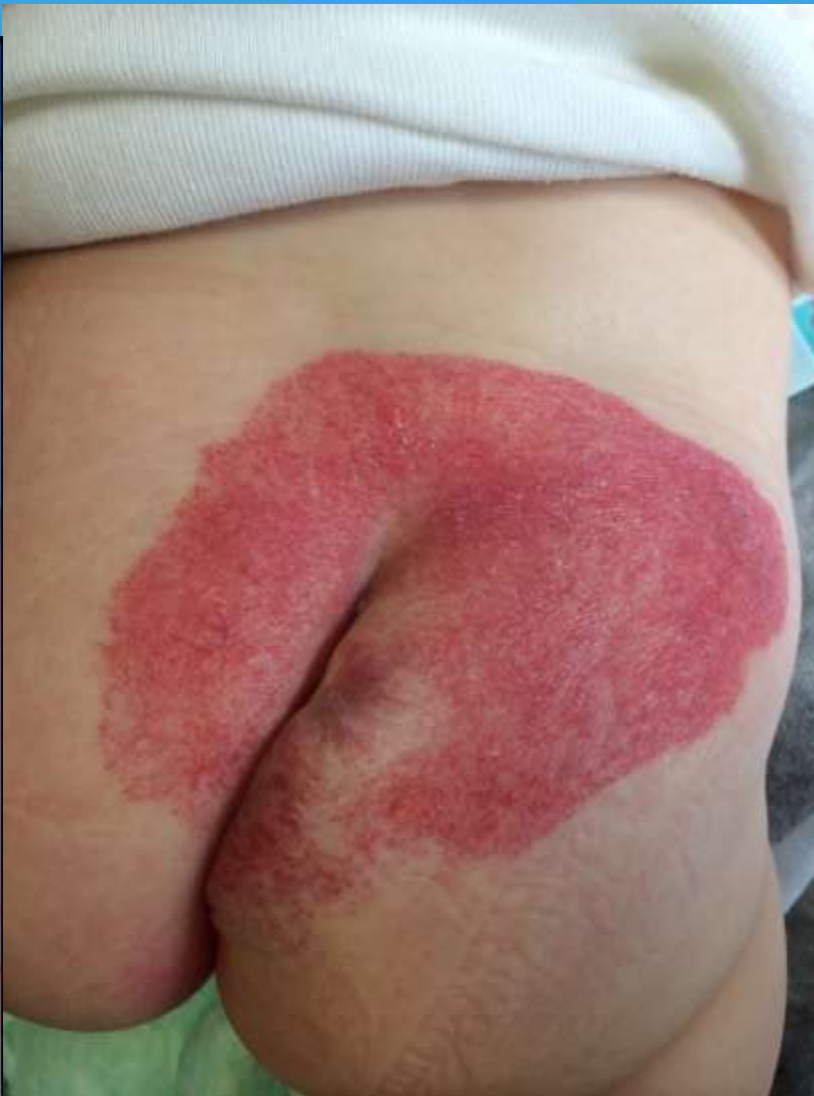
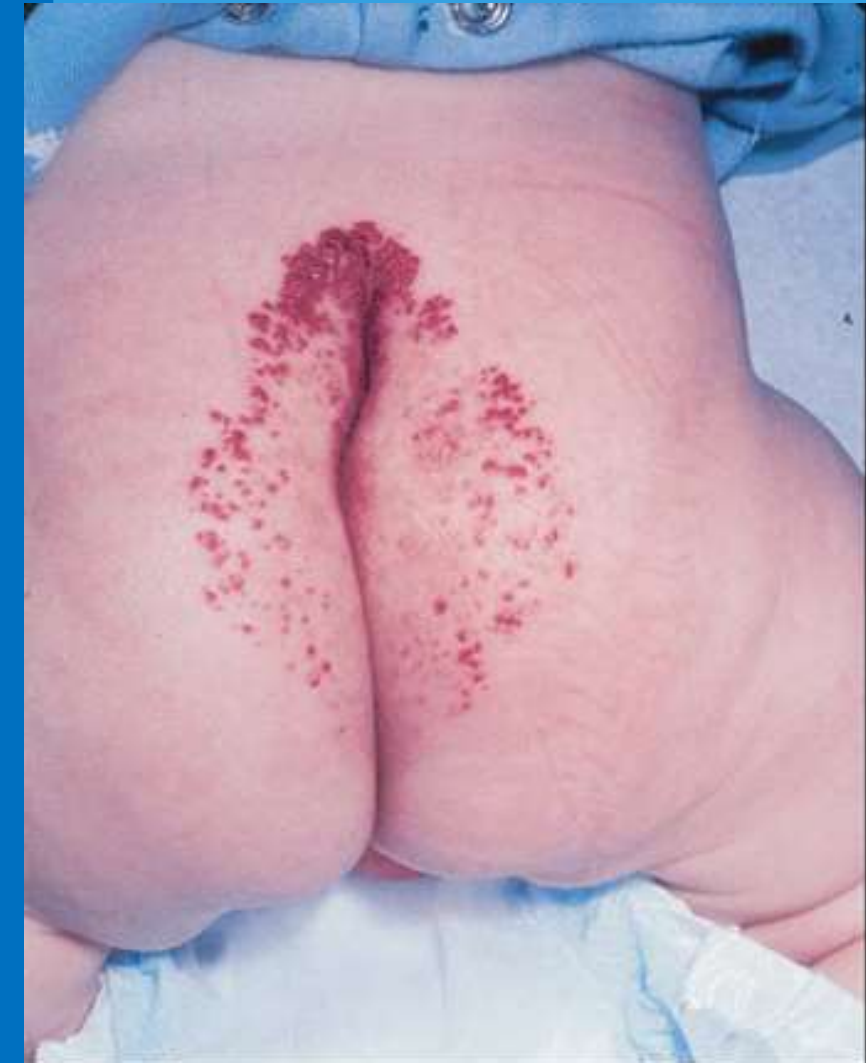Emangiomi area del pannolino

- *L'emangioma viene analizzato osservando :*
- Sede interessata
- Morfologia (focale multiplo segmentale indeterminato)
- Presentazione clinica (superficiale, misto, sottocutaneo)
- Dimensioni
- Fase di sviluppo
- *In questi casi.....(monitoraggio nei primi mesi di vita e solo terapia locale)*

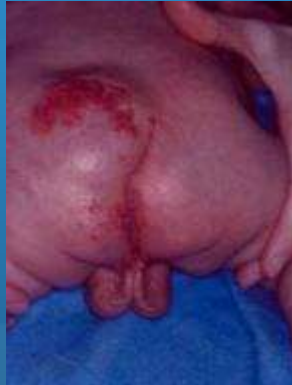

Pelvis/sacral syndrome

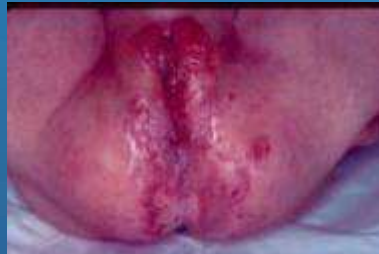

SACRAL syndrome

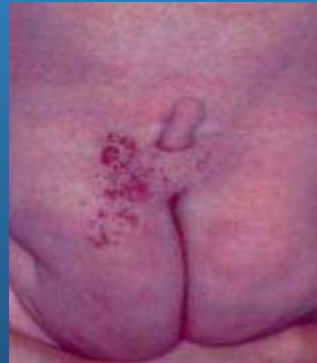Spinal
dysraphism



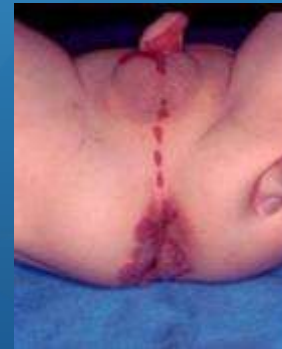Anogenital
anomalies



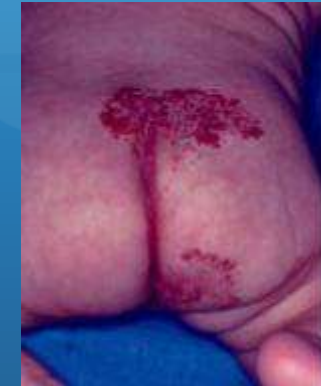Cutaneous
anomalies



Renal
anomalies

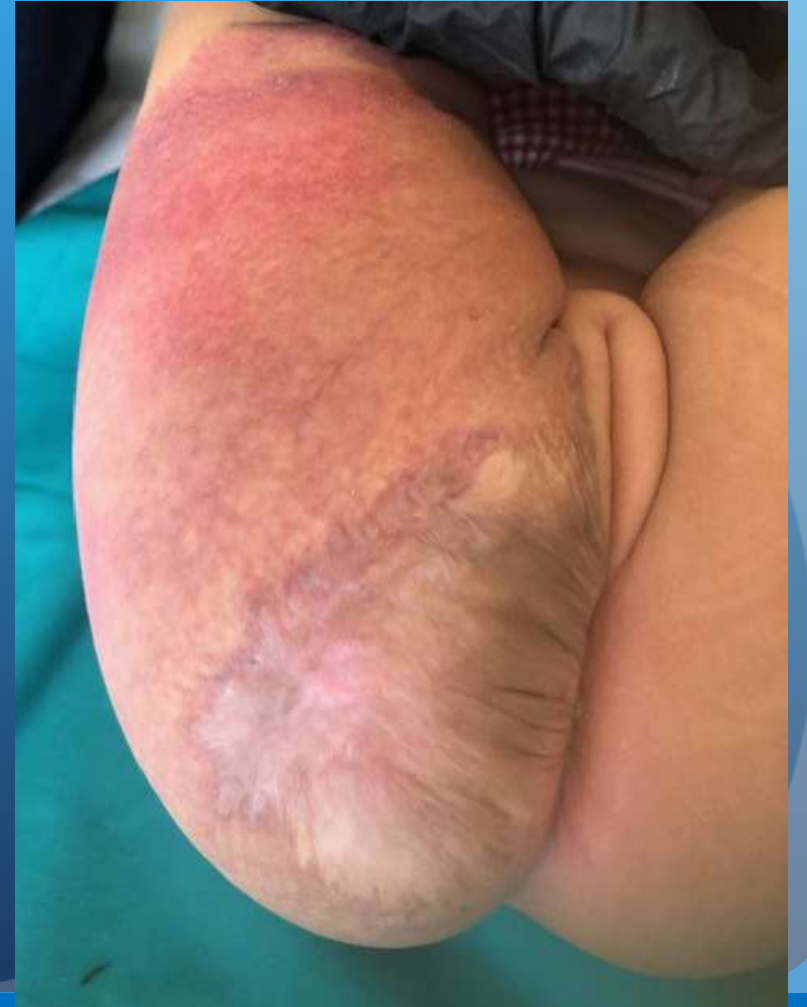
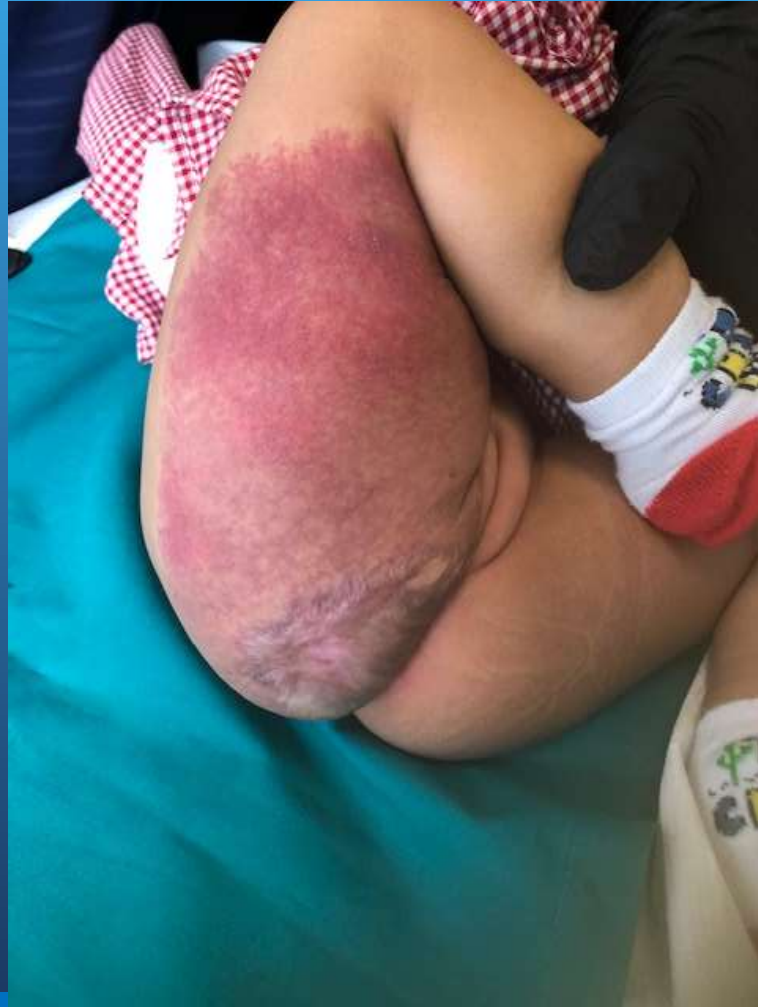
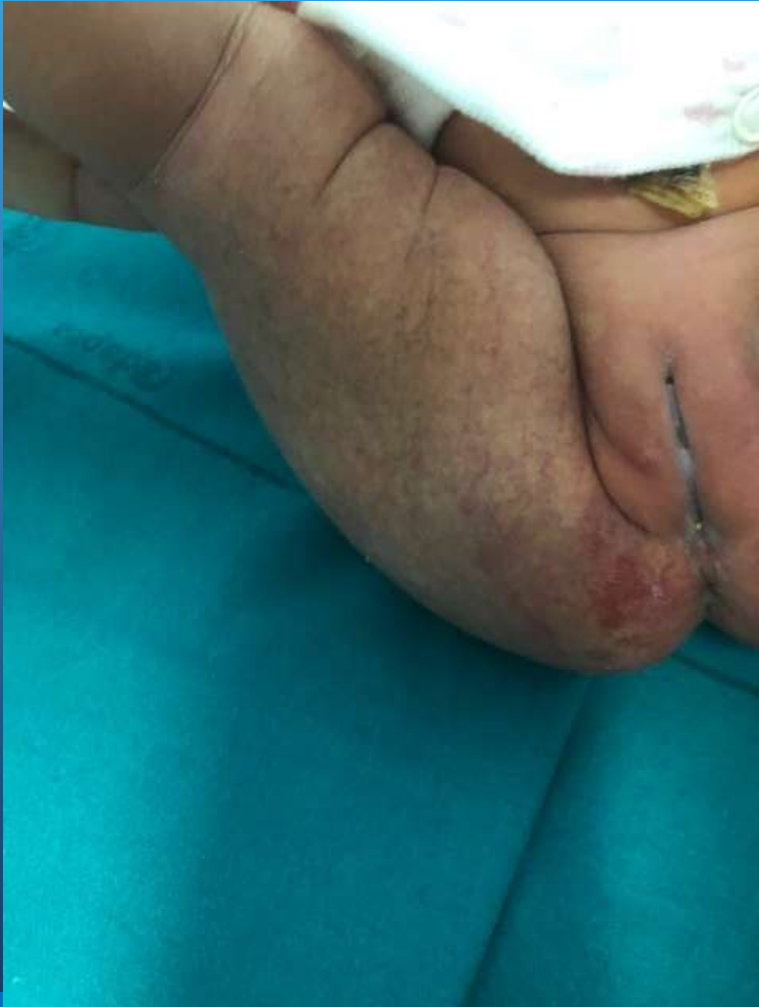Angioma of **L**umbo-
sacral area



- PELVIS in Arch Dermatol 2006, and LUMBAR ISSVA 2010

IHMAG : emangiomi abortivi



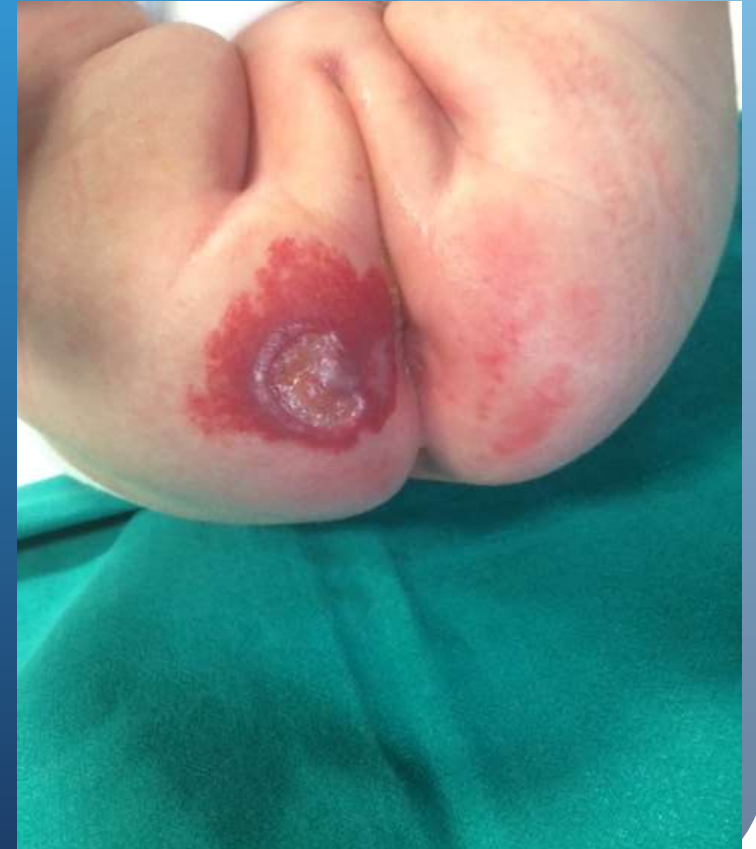- **Gli emangiomi abortivi e/o ad accrescimento minimo (IH MAG)** sono caratterizzati da :
- Quadro clinico teleangectasico a disposizione segmentale
- Presente alla nascita e privo di crescita evolutiva
- Predilige la sede degli arti specie inferiori con coinvolgimento anche dell'area del pannolino
- Si complicano spesso con ulcerazioni recidivanti
- Istologia caratterizzata da vasi capillari anomali ectasici con lume prominente ed aree di fibrosi (vascolarizzazione anomala)
- Dermatoscopia con pattern peculiare caratterizzato da aree ovalari eritematose con vasi ectasici tortuosi .

Emangiomi ulcerati area pannolino

- Area del pannolino soggetta ad ulcerazione (50% degli IH ulcerati)

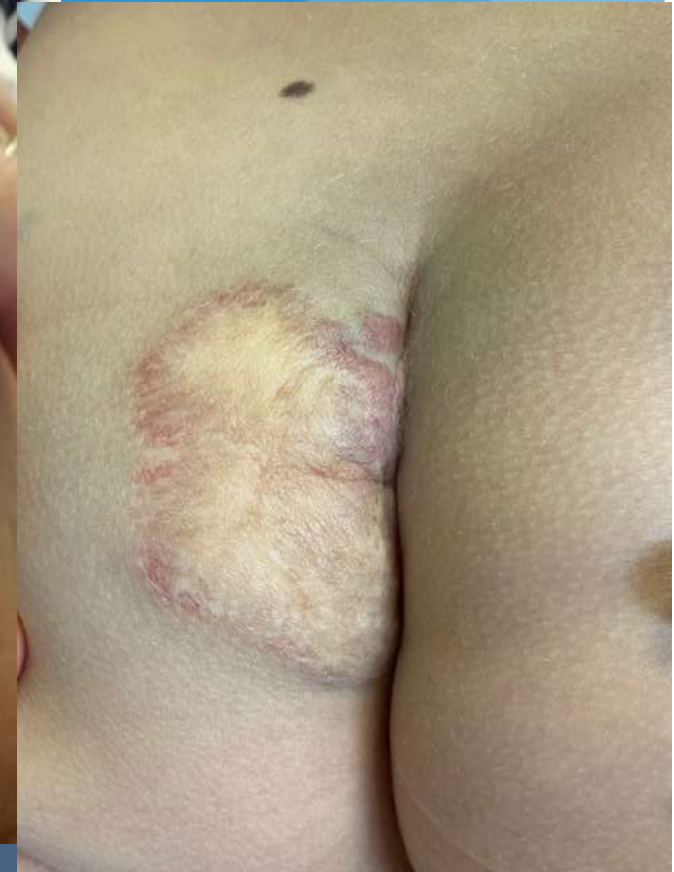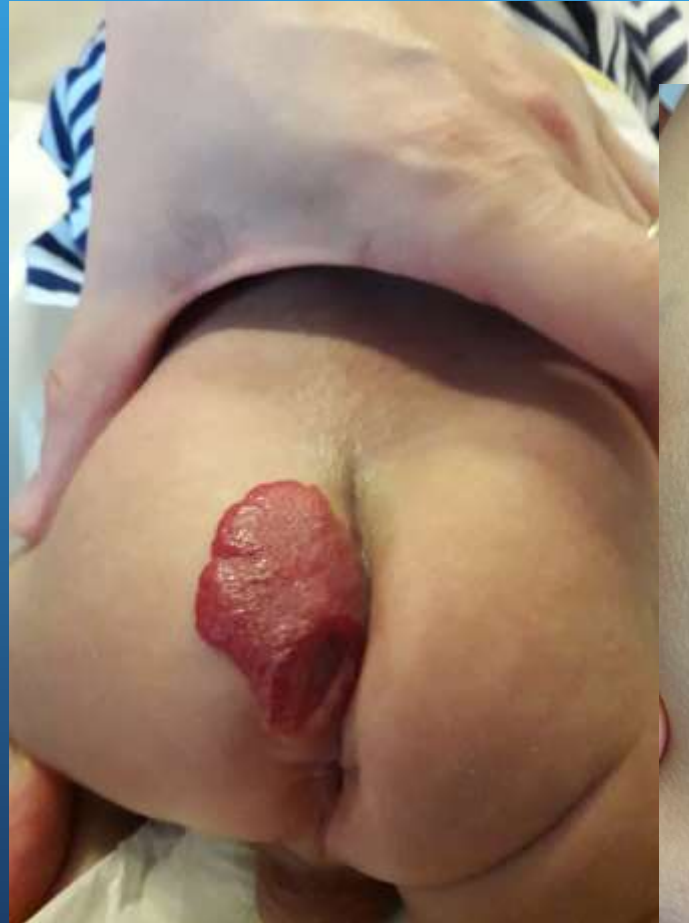Emangiomi a crescita mista in fase di crescita e sviluppo localizzati in sede peri-orifiziale o di piega o ancora segmentali.....

- **Fattori predisponenti :**
- Macerazione
- Frizione e sfregamento
- Feci urine
- Postura obbligata

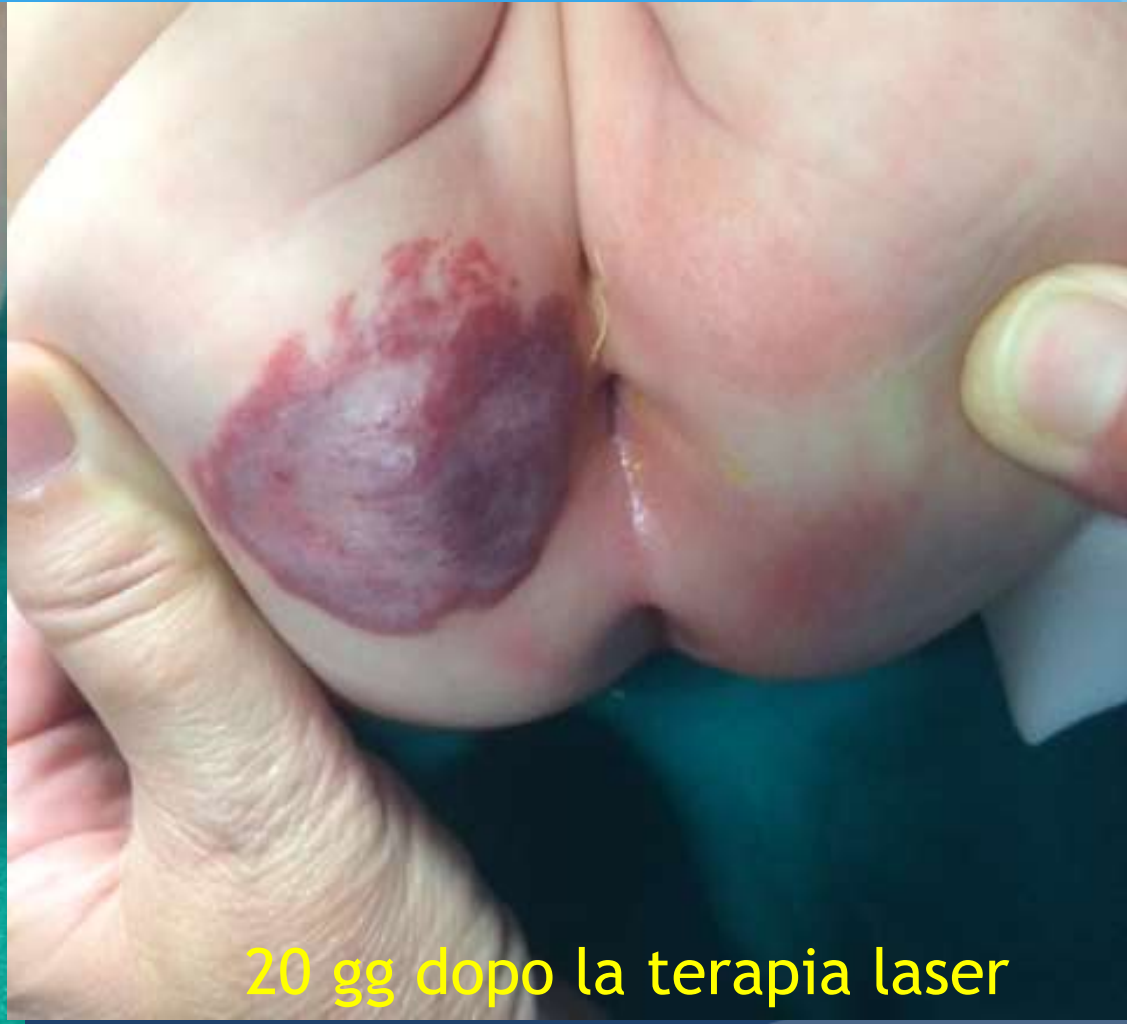
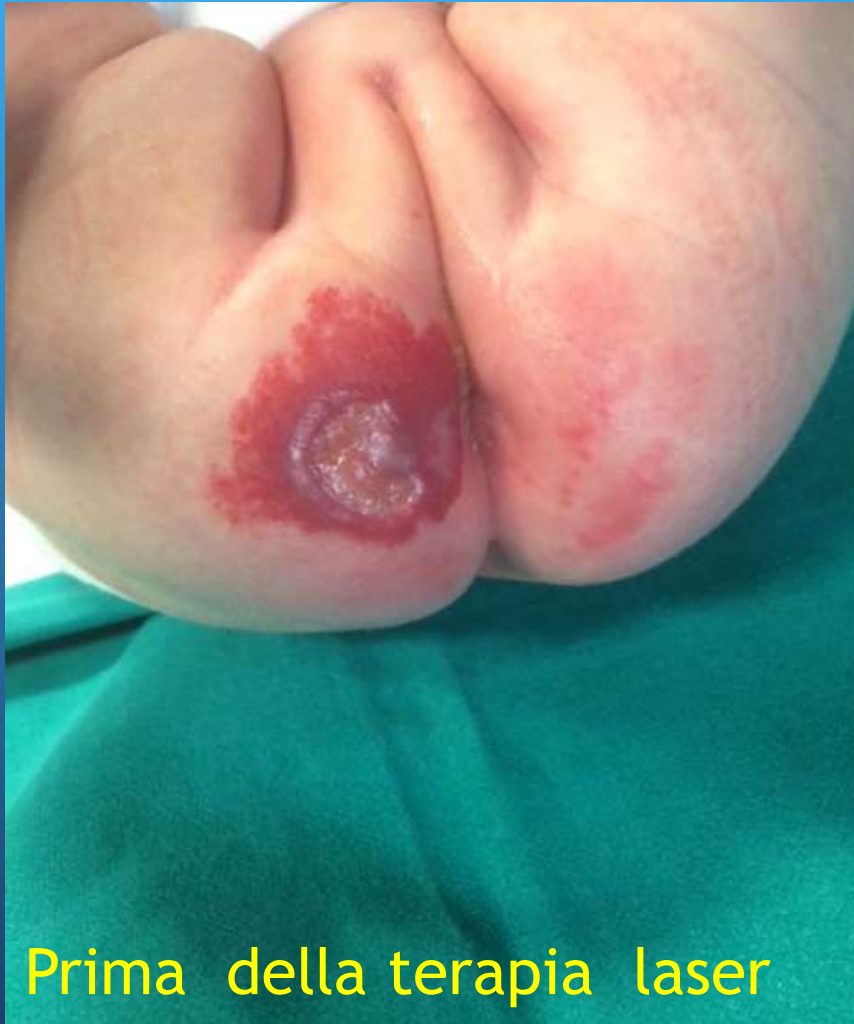
Emangiomi ulcerati area pannolino

- Area del pannolino soggetta ad ulcerazione (50% degli IH ulcerati)
- **Complicanze :**
- Sanguinamento
- Dolore
- Sovra-infezioni
- Riduzione della qualità della vita
- Esiti cicatriziali



Emangioma ulcerato



Emangiomi area pannolino : conclusioni

- Valutazione precoce e tempestiva nella fase iniziale di sviluppo specie per gli emangiomi a crescita mista
- nelle forme segmentali estese (**Lumbar Sacral Syndrome**) : *avviamento puntuale della terapia sistemica ed esclusione con esami strumentali Eco-coclordoppler e RMN di forme malformative viscerali .*
- Prevenzione delle complicanze ulcerative e curare con terapia sia sistemica che locale (medicazioni e/o laser terapia) gli emangiomi ulcerati

Grazie per l'attenzione

